CENTRE HENRI-BECQUEREL

CENTRE DE LUTTE CONTRE LE CANCER DE HAUTE-NORMANDIE

Thyroïde : Nodules, cancers… Prise en charge et surveillance

Dr Edet-Sanson,

Service de Médecine nucléaire, CHB

Samedi 17 janvier 2015

Généralité

- Hypertrophie localisée de la glande thyroïde (nodulus = petit noeud)
- Nodules cliniques palpables : 4 à 5% de la population générale
- Infracliniques (échographie) : 50% de la population après 60 ans
- Prédominance féminine : 3 fois + fréquent
- Prévalence augmente avec l'âge

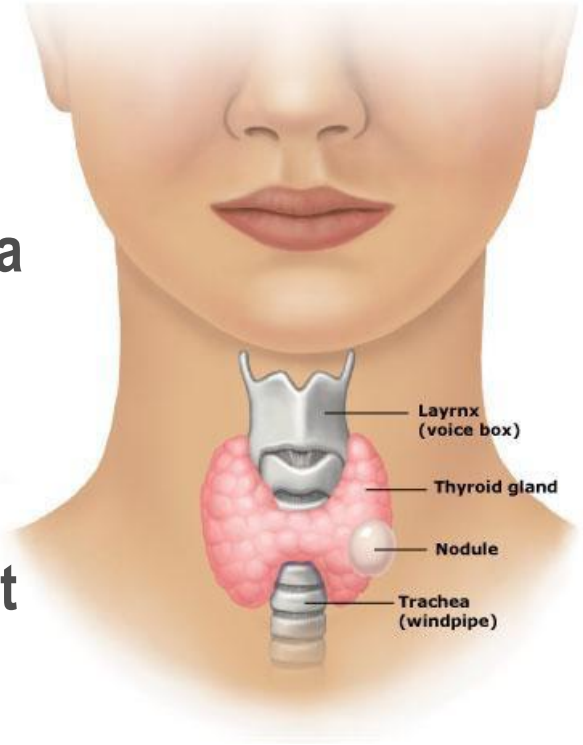

Modes de revelation

- PALPATION : nodosité reconnue si superficielle, d'un volume suffisant (4 à 10mm), + facile chez sujets minces au cou longiligne
- INSPECTION (+/- Gêne esthétique)

Centre Henri-Becquerel

Modes de revelation

- Découverte fortuite à L'ECHOGRAPHIE DOPPLER CERVICALE (réalisée pour un autre motif) : prévalence 10 fois supérieure. Sondes de + en + performantes, repérant des formations de 1 à 3 mm

- SCANNER

- TEP-FDG

Prédipositions

CONSTITUTIONNELS : âge, sexe (F), parité (3 fois + faible chez nullipares)

ENVIRONNEMENTAUX :

- Carence iodée
- Tabac
- Polluants (solvants, benzène, pâte à papier)

GENETIQUES : NEM2 ou CMT familial (RET) (rares)

RADIOTHERAPIE EXTERNE dans l'enfance (x 2 ou x 3 risque de nodules, proportionnel à la dose, surtout chez H)

Nodule thyroïdien

- Nodulation fait partie du remaniement physiologique du parenchyme thyroïdien
- Majorité des nodules (95%) : BENINS
- Risque de cancer similaire entre un nodule solitaire et un goître multinodulaire

Cancer thyroïde = 1,3% de tous les cancers.

Incidence : F 7,5/100 000/an ; H 2,2/100 000/an.

Histologie des nodules thyroïdiens

95%

Nodules bénins

Non sécrétant
ou
toxique

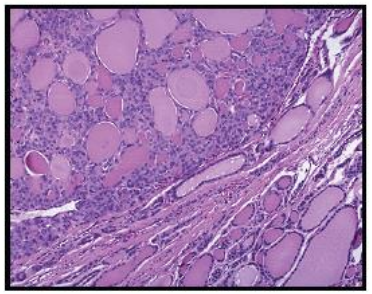

5%

Carcinomes

81%

Papillaire
micropapillaire

Anomalies
nucléaires

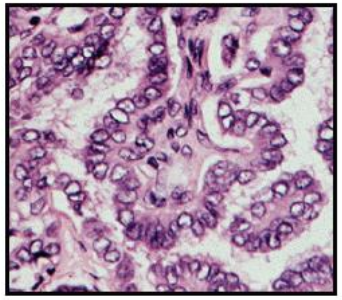

Différentes formes:
-classique
-cellules hautes
-à forme vésiculaire
…

14%

Folliculaire ou vésiculaire

invasion capsulaire
et/ou
invasion vasculaire

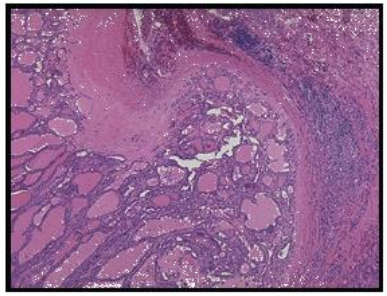

Hürthle
ou
Oncocytaire

2%

Anaplasique

Progression
tumorale

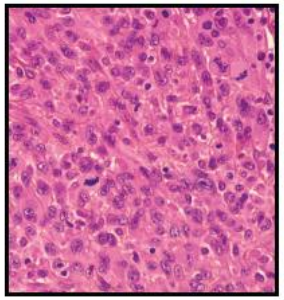

3%

Médullaire

IHC
anti
Calcitonine

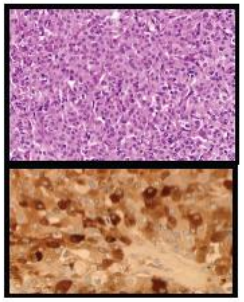

D'après L. Groussin

Devenir des nodules

Augmentation de volume le + souvent

- Stabilisation dans 30% des cas
- Régression spontanée de > 50% du volume dans 30% des cas

Autonomisation et hyperthyroïdie

- 4% par an pour les nodules « chauds »
- Corrélation avec la taille (3 cm), l'âge (sujets âgés), la surcharge iodée

Centre Henri-Becquerel

But de l'exploration

- Dépister une dysthyroïdie associée
- Connaître leur nature : bénigne/suspecte
- Confrontations des infos cliniques + biologiques + échographiques +/- cytologiques
- Seule certitude diagnostique = étude histologique de la pièce opératoire
- Traiter au plus tôt un cancer
- Apprécier l'apparition de signes fonctionnels et de gène cervicale

Clinique

Palpation cervicale

- Siège, taille, consistance, sensibilité, régularité, mobilité du nodule
- Aires ganglionnaires satellites

Centre Henri-Becquerel

Biologie

Dosage de TSH

- Suffisant si normal
- Si ↓ : bilan complété par T3l et T4l (nodules toxiques)
- Si↑: T4l et AC anti-TPO

Calcitonine (marqueur du cancer médullaire de la thyroïde) si :

- Contexte familial ou symptômes cliniques
- Avant toute intervention chirurgicale pour goître/nodule
- Nodule suspect (clinique et/ou échographique et/ou cytologique)

Pas de nécessité de dosage de thyroglobuline

Centre Henri-Becquerel

Echographie

Echographie

En faveur de la bénignité du nodule	En faveur de la malignité du nodule
Majoritairement liquidien	Solide
hyperéchogène	hypoéchogène
Halo périphérique fin et complet	Limites floues, festonnées, spiculées Rupture capsulaire et envahissement adjacent
Vascularisation périphérique	Hypervascularisation intranodulaire
Calcification périphérique complète	Microcalcifications, macrocalcification capsulaire discontinue
Mobilité à la déglutition	Non mobile à la déglutition
Absence d'adénopathie satellites	Adénopathies satellites
souple en élastographie	dure en élastographie
	3 cm, forme quadrangulaire, (épaisseur>largeur en transversal) Contexte clinique (âge, sexe, ATCD fam, irradiation)

SCORE TI-RADS (G Russ 2010-2012)

EXAMEN NORMAL = SCORE 1

ASPECTS CONSTAMMENT BENINS = SCORE 2

- Kyste simple
- Nodule spongiforme
- Macrocalcification isolée
- Thyroïdite subaigue typique
- Amas de nodules isoéchogènes confluents

ASPECTS TRES PROBABLEMENT BENINS = SCORE 3

- Isoéchogène ou hyperéchogène
- Homogène
- Aucun des signes forts de suspicion
- Dureté normale en élastographie

FAIBLEMENT SUSPECT = SCORE 4A

- Hypoéchogène solide ou mixte
- Sans aucun des 5 signes forts

FORTEMENT SUSPECT

- Hypoéchogénicité marquée
- Microcalcifications
- Contours irréguliers ou lobulés
- + épais que large
- Nodule dur en élastographie

1 ou 2 signes
Et pas de ganglion suspect

SCORE 4B

3 à 5 signes et/ou ganglion suspect

SCORE 5

Cytologie à l'aiguille fine

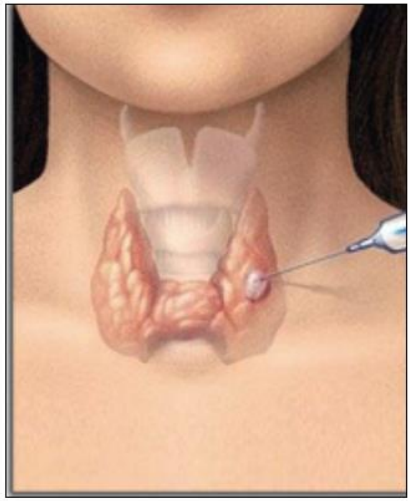

Précautions d'emploi anti-agrégants/anticoagulants (même si risque hémorragique faible) :

- *Maintien aspirine possible* (surtout si associé au plavix : arrêt alors plavix 5j avt, reprise rapide après)
- *Poursuite AVK si INR < 3 dps < 48h* (précautions), **faire INR 24 à 48h avant**
- Si INR doit être > 3 : relais HBPM à dose curative avec saut d'une dose avant le geste
- Limiter AINS 1 semaine avant/ CI si troubles majeurs de l'hémostase

Cytologie à l'aiguille fine : indications

TSH N

Taille du nodule

≈1 | ≥ 7mm | ≥10mm | > 20mm

Echec cyto
≈ 35%

Cytoponction seulement si:
- contexte à risque
- nodule à risque

Cytoponction systématique
même si pas de facteurs de risque

nodule à risque :

- augmentation de volume (> 20% ou > 2mm sur au moins 2 diamètres en un an)
- au moins 2 des critères échographiques de suspicion
- hyperfixation focale au TEP FDG
- cytologie préalable ayant échoué

Classification cytologique des lésions thyroïdiennes

Catégorie diagnostique Bethesda		Prévalence	Risque de malignité	Attitude clinique recommandée
I	Non diagnostique ou non satisfaisant	2-32%	1-4%	Répéter la PAF*
II	Bénin	65-74%	0-3%	Suivi clinique
III	Atypies de signification indéterminée ou lésion folliculaire de signification indéterminée	3-18%	5-15%	Répéter la PAF
IV	(Suspicion de) néoplasie folliculaire	6-13%	15-30%	Lobectomie
V	Suspect de malignité (par exemple: carcinome papillaire)	2-8%	60-75%	Lobectomie ou thyroïdectomie**
VI	Malin (carcinome papillaire, carcinome anaplasique, carcinome médullaire, métastase, lymphome…)	3-8%	97-99%	Dépend du diagnostic (chirurgie, chimiothérapie, radiothérapie)

PAF: ponction à l'aiguille fine.
* Sous ultrasons et avec évaluation cytologique immédiate si disponible.
** Avec évaluation extemporanée si suspect de carcinome papillaire.

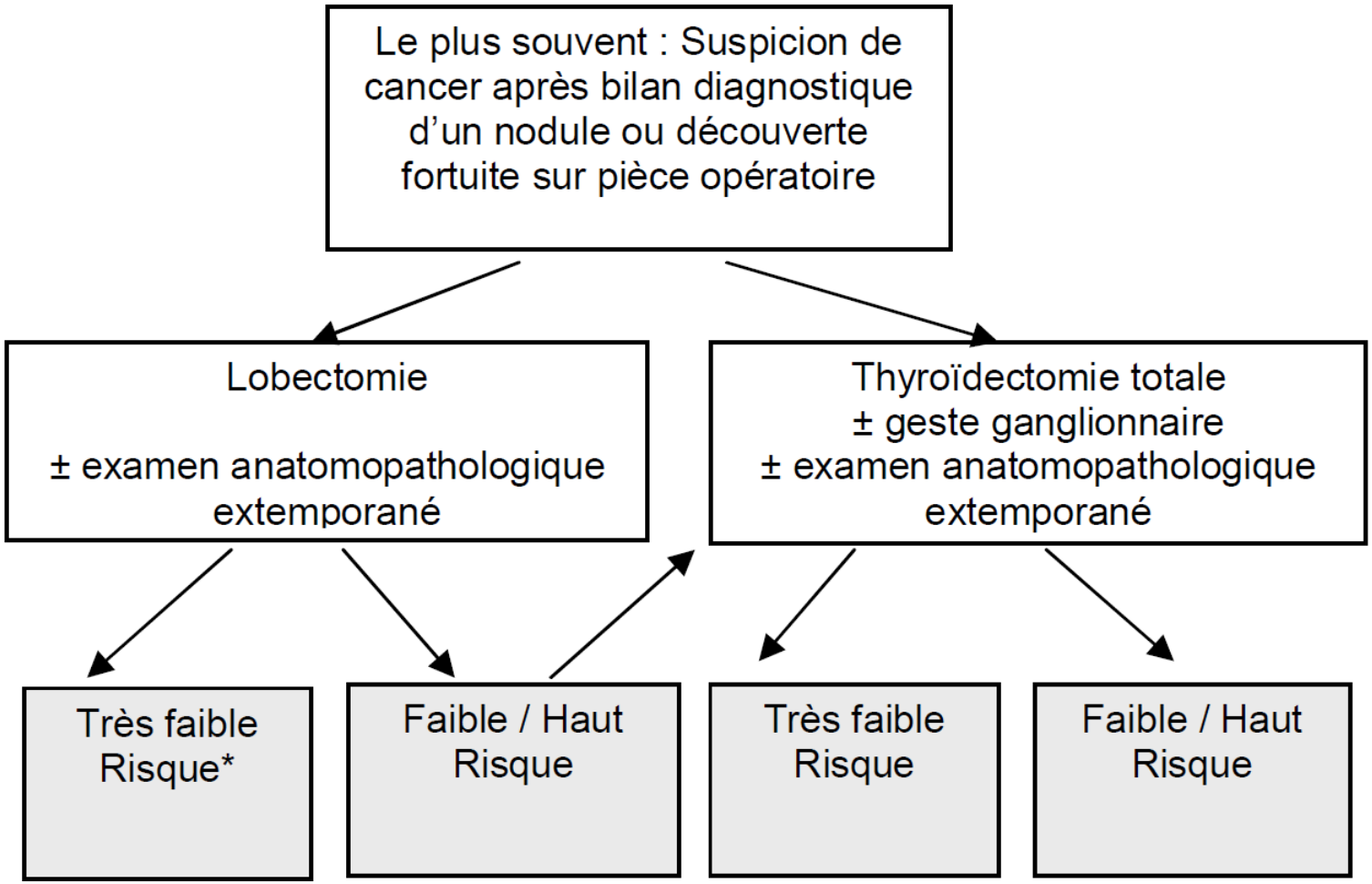

Centre Henri-Becquerel

Iode 131

En complément de l’acte chirurgical

Centre Henri-Becquerel

Equilibre hormonal

Administration de **lévothyroxine**, LT4 (1,5 à 2 µg/kg/j)

Très frénatrice (TSH < 0,1 mUI/L)

- si non guéri (cancer réfractaire àl'iode-131)
- si risque élevé, après iode-131
- si faible risque mais histologie défavorable

Frénatrice (TSH 0,1 – 0,5 mUI/L)

- si risque élevé et en rémission complète (pT3-T4 et/ou N1 et/ou M1)
- si faible risque, après iode-131 ablatif (pT1-T2 et N0-Nx, M0)

Substitutive (TSH 0,3 – 2,0 mUI/L)

- si faible risque et papillaire ou vésiculaire bien différencié (bon pronostic) et en rémission complète au bilan 6-12 mois après iode-131

Surveillance biologique

- Thyroglobuline : protéine qui exerce un rôle dans la synthèse des hormones thyroïdiennes. contenue dans de petites vésicules au sein de la glande thyroïde

- Dosage
  - Dosage sous stimulation rhTSH
  - Dosage sous freination

- Dosage anticorps anti thyroglobuline simultané

Centre Henri-Becquerel

Surveillance échographique

- Recherche d'anomalie :

  Loge thyroïdienne

  Chaines ganglionnaires cervicales

- En cas de structure suspecte, réalisation d'un dosage in-situ de thyroglobuline au décours d'une ponction réalisée sous échographie

Conclusion

- Les nodules thyroïdiens sont fréquents et les cancers thyroïdiens rares
- Examen clinique et examens complémentaires éléments pour guider la prise en charge
- Seule l'examen histologique à la suite de la chirurgie apporte la certitude absolue de la nature du nodule
- En cas de cancer de la thyroïde, la prise en charge thérapeutique et la surveillance sont adaptées au type de tumeur et son extension